Multiples Myelom

Management von immunvermittelten Nebenwirkungen von Immuntherapien

Die Perspektive von Patienten mit einem rezidivierten oder refraktären multiplen Myelom (MM) konnte durch die Verfügbarkeit der CAR(Chimärer Antigenrezeptor)-T-Zell-Therapie und die Zulassung der bispezifischen Antikörper deutlich verbessert werden. Aufgrund ihrer hervorragenden Effektivität werden diese neuen T-Zell-basierten Immuntherapien zunehmend auch in frühen Therapielinien eingesetzt. Sie weisen jedoch ein spezifisches Nebenwirkungsprofil auf, wozu nicht nur Zytopenien und Infektionen, sondern vorrangig auch immunvermittelte Nebenwirkungen gehören, die sowohl in der Akut- als auch Spätphase auftreten können. Dieser Beitrag bietet einen Überblick über die zugrunde liegenden Pathomechanismen und die klinischen Manifestationen dieser immunvermittelten Nebenwirkungen, um sie schnell erkennen und beherrschen zu können – unabdingbar für eine optimal abgestimmte Therapie.

Schlüsselwörter: *multiples Myelom, T-Zell-basierte Immuntherapie, Zytokinfreisetzung, immunvermittelte Nebenwirkungen*

Marion Högner

https://doi.org/10.47184/tk.2026.03.5

CAR-T-Zell-Therapien und bispezifische Antikörper können im Rahmen der MM-Therapie zu spezifischen unerwünschten Wirkungen (UE) führen. Neben Zytopenien und Infektionen sind dies in erster Linie immunvermittelte UE, die sowohl in der Akut- als auch in der Spätphase auftreten können.

Zunächst standen das Management des Zytokinfreisetzungssyndroms („cytokine release syndrome"; CRS) und des immuneffektorzellassoziierten Neurotoxizitätssyndroms („immune effector cell associated neurotoxicity syndrome"; ICANS) im Vordergrund. Mit zunehmendem Einsatz der neuen T-Zell-basierten Immuntherapien wurde die Relevanz weiterer potenziell lebensbedrohlicher immunvermittelter Nebenwirkungen erkannt, wie zum Beispiel die immunvermittelten Zytopenien („immune effector cell-associated hematotoxicity"; ICAHT), langanhaltende Hypogammaglobulinämien oder das immuneffektorzellassoziierte hämophagozytisch lymphohistiozytoseähnliche Syndrom („immune effector cell-associated hemophagocytic lymphohistiocytosis-like syndrome"; IEC-HS).

Dagegen führt die On-Target-Off-Tumor-Toxizität der gegen G-Protein-gekoppelte Rezeptor Familie C Gruppe 5 Mitglied D (GPRC5D) gerichteten bispezifischen Antikörper und in Entwicklung befindlicher CAR-T-Zell-Produkte zwar nicht unmittelbar zu lebensbedrohlichen, jedoch die Lebensqualität oft massiv einschränkenden Nebenwirkungen an Haut und Schleimhäuten. In diesem Beitrag soll ein Überblick über die zugrunde liegenden Pathomechanismen und die klinischen Manifestationen ein zügiges Erkennen und Beherrschen dieser Nebenwirkungen ermöglichen. Ein tiefes Verständnis dieser spezifischen Toxizitäten ist auch die Voraussetzung für eine optimale individuelle Therapieentscheidung.

Pathophysiologie der immunvermittelten Toxizität

Durch die T-Zell-Aktivierung im Rahmen der CAR-T-Zell-Therapie beziehungsweise unter der Behandlung mit bispezifischen Antikörpern können ver-

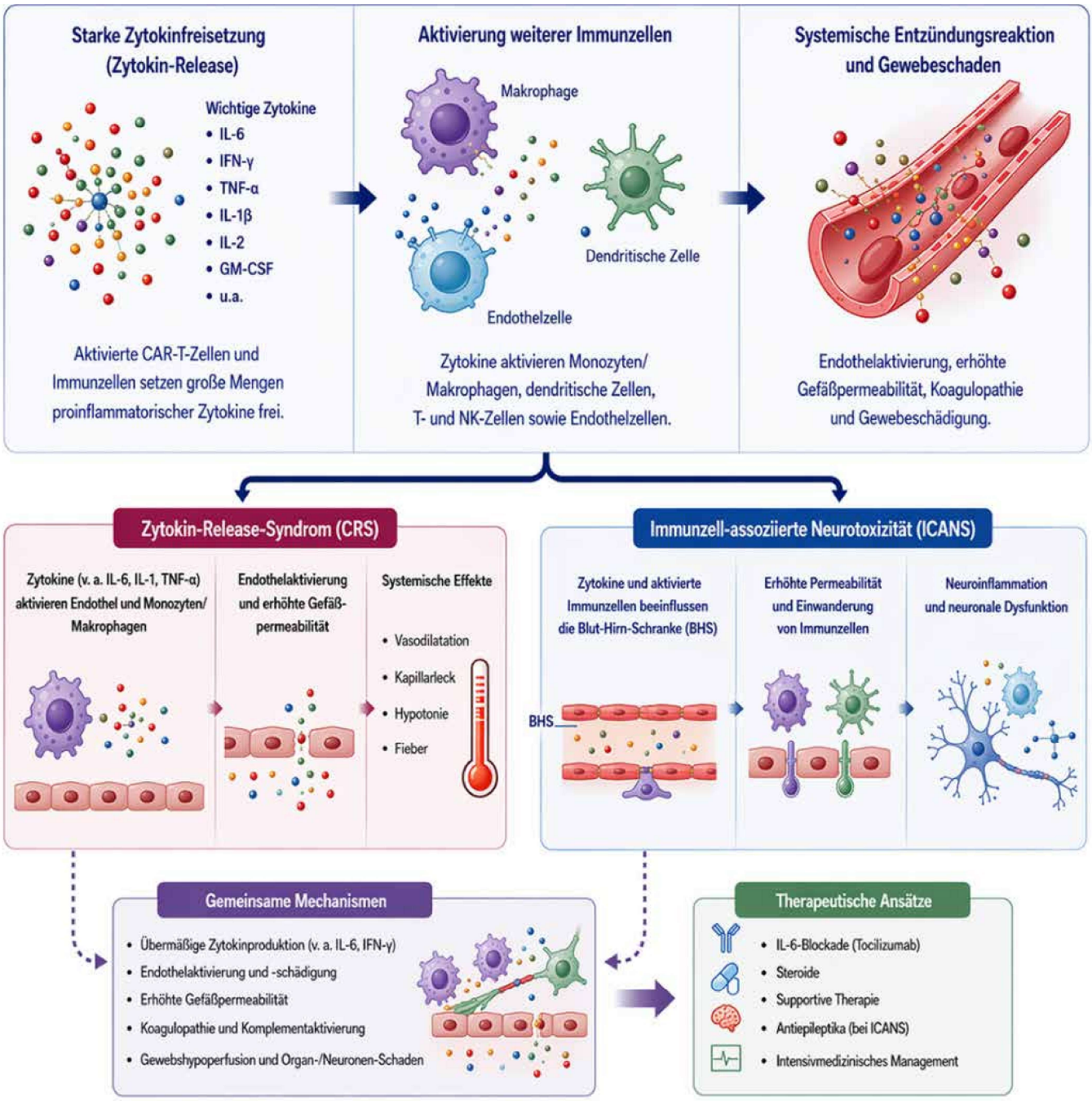

Abb. 1 Pathophysiologie des Zytokinfreisetzungssyndroms und des immuneffektorzellassoziierten Neurotoxizitätssyndroms (Abbildung mit KI erstellt).

mehrt proinflammatorische Zytokine wie Tumornekrosefaktor alpha (TNF-α), Interferon gamma (IFN-γ) und Interleukin 6 (IL-6) freigesetzt werden. Diese können eine schwere Systemreaktion und/oder neurologische Nebenwirkungen nach sich ziehen (**Abb. 1**).

Zytokinfreisetzungssyndrom

Das CRS äußert sich durch grippeähnliche Symptome und Fieber, in schwerwiegenden Fällen auch durch Hypotonie und respiratorische Insuffizienz im Sinne eines Capillary-Leak-Syndroms mit veränderter Gefäßpermeabilität [1]. Das CRS wird in vier Schweregrade unterteilt (**Tab. 1**) [2]. Interleukin-6-Spiegel sind beim CRS erhöht und korrelieren mit dem Schweregrad [3].

Risikofaktoren beinhalten neben Vorerkrankungen eine hohe Tumorlast oder

eine höhere Therapiedosis [4]. Zur Reduktion des CRS-Risikos erfolgt die Einleitung einer Therapie mit bispezifischen Antikörpern über eine stufenweise Dosiserhöhung, wohingegen die Effektivität der Bridging-Therapie vor der CAR-T-Zell-Infusion eine große Rolle spielt. Im Rahmen der Step-up-Dosierungen wird zusätzlich eine Prämedikation mit Dexamethason, Paracetamol und einem Antihistaminikum verabreicht.

Eine einmalige Gabe des IL-6-Rezeptor-Antikörpers Tocilizumab vor der ersten Step-up-Dosis eines bispezifischen Antikörpers ist ebenfalls eine effektive Strategie, um das CRS-Risiko signifikant zu senken. Dies konnte im Rahmen der MajesTEC-1 und der OpTEC-Studie gezeigt werden [5,6].

Sowohl bei den CAR-T-Zulassungsstudien als auch bei den Zulassungsstudien für die bispezifischen Antikörper beim MM war die Inzidenz des CRS relativ hoch, der Schweregrad lag jedoch selten über Grad 2. Von den 97 Patienten, welche die gegen das B-Zell-Reifungsantigen (BCMA) gerichtete CAR-T-Zell-Therapie Ciltacabtagen-Autoleucel (Cilta-cel) im Rahmen der Studie CARTITUDE-1 erhielten, kam es bei 95 % zu einem CRS, aber nur bei 4 % war der Schweregrad ≥ 3. Im Median trat das CRS an Tag 7 auf und hielt vier Tage an [7|.

Die CRS-Inzidenz bei Patienten, die im Rahmen der MajesTEC-1-Studie den BCMA/CD3-bispezifischen Antikörper Teclistamab bekamen, lag bei circa 72 %, wobei auch hier fast nur Grad-1/2-Ereignisse beobachtet wurden [8].

Vergleichbare CRS-Raten von 80 % wurden bei Patienten mit rezidiviertem/refraktären MM unter der Therapie mit dem GPRC5D/CD3-bispezifischen Antikörper Talquetamab im Rahmen der MonumenTAL-1-Studie gesehen – mehrheitlich vom Grad 1 bis 2; nur ein Patient entwickelte ein Grad-3/4-CRS [9].

Tab. 1 Einteilung des Zytokinfreisetzungssyndroms („cytokine release syndrome"; CRS) in vier Schweregrade (nach [2]).

Schweregrad CRS	Symptome	Management
Grad 1	Körpertemperatur > 38° C und grippeähnliche Symptome, Übelkeit	• Ausschluss des Infektfokus • Symptomatische Therapie • Bei persistierendem Fieber Gabe von Tocilizumab erwägen
Grad 2	Körpertemperatur > 38° C, niedriger Sauerstoffbedarf oder Hypotonie ohne Bedarf für Vasopressor	• Wie bei Grad 1 • Zusätzlich Gabe von Tocilizumab • Verlegung auf Intensivstation erwägen
Grad 3	Körpertemperatur > 38° C, Sauerstoffbedarf > 6L/min oder Bedarf für Vasopressor	• Wie bei Grad 2 • Verlegung auf Intensivstation • Zusätzlich Dexamethason • Ggf. Anakinra
Grad 4	Körpertemperatur > 38° C, Intubationspflicht oder Druckunterstützung, mehr als ein Vasopressor erforderlich	• Wie bei Grad 3 • Hochdosiert Steroide • Anakinra • Ggf. weitere Immunsuppressiva

Neurotoxizität inklusive ICANS

Oft in Kombination mit einem CRS – aber nicht immer – können im Rahmen der neuen T-Zell-Therapien neurologische Symptome auftreten. Ein vorangegangenes und häufig bereits überstandenes CRS stellt einen Risikofaktor für die Entstehung eines ICANS dar [4]. Wichtig sind daher prophylaktische Maßnahmen zur Vermeidung eines CRS wie die Step-up-Dosierung und die Prämedikation bei der Verabreichung bispezifischer Antikörper.

Weitere Risikofaktoren sind eine hohe Tumorlast, die möglicherweise zu einer schnelleren CAR-T-Zell-Expansion führt, und vorbestehende neurologische Erkrankungen [10]. Frühe klinische Anzeichen für ein ICANS beinhalten oft Wortfindungsstörungen, Verwirrtheit, Kopfschmerzen, Sprachstörungen und Beeinträchtigungen der Feinmotorik. Diese können bis zu Somnolenz, Krampfanfällen und zum Hirnödem führen [1]. Dem Auftreten neurologischer Symptome geht häufig ein CRP-Anstieg voraus, während hohe Ferritinwerte erst im Anschluss auftreten [11]. Späte Symptome können Hirnnervenlähmungen und Parkinson-ähnliche Bewegungsstörungen beinhalten.

Pathophysiologisch spielen auch beim ICANS inflammatorische Zytokine wie beispielsweise IL-1ß, IL-6, IL-10, IFN-γ und Granulozyten-Makrophagen-Kolonie-stimulierender Faktor (GM-CSF) eine Rolle. Diese stören die Endothelfunktion, woraufhin die vaskuläre Permeabilität zunimmt und die Blut-Hirn-Schranke beeinträchtigt wird. Die Folge ist eine Akkumulation von Zytokinen und CAR-T-Zellen im Zentralnervensystem [10].

Ein wichtiges und hilfreiches Tool zur Erfassung und Einteilung eines ICANS-Ereignisses ist der ICE(Immune Effector Cell-Associated Encephalopathy)-Score (**Tab. 2**). Je höher der ICE-Score ausfällt, desto niedriger ist der ICANS-Schweregrad. Als Grad 3 bis 4 eingestuft wird das ICANS bei jedem Patienten, der einen ICE-Score < 2 oder Krampfanfälle aufweist.

Die Einteilung der vier ICANS-Schweregrade und das entsprechende

Management ist in **Tab. 3** zusammengefasst [2].

Bei 17 % der 97 mit Cilta-cel in der CARTITUDE-1-Studie behandelten Patienten wurden ICANS-Ereignisse beschrieben. Davon wurden jedoch nur 2 % als Grad 3 oder 4 klassifiziert [7]. Hingegen kommt es unter der Therapie mit bispezifischen Antikörpern sehr selten zu einer Neurotoxizität. So entwickelten unter der Therapie mit Teclistamab in der MajesTEC-1-Studie lediglich fünf von 165 Studienteilnehmenden (3 %) ein Grad-1/2-ICANS [8]. In der Zulassungsstudie MagnetisMM-3 für den BCMA-gerichteten bispezifischen Antikörper Elranatamab lag die ICANS-Inzidenz bei 3,4 % der Patienten, auch hier handelte es sich ausschließlich um Grad-1/2-Ereignisse [13].

Ein etwas höheres ICANS-Risiko besteht unter der Therapie mit Talquetamab. In der MonumenTAL-1-Studie bildeten 11 % der Patienten ein ICANS aus, das jedoch bei keinem der Betroffenen über den Schweregrad 2 hinausging [9, 14].

Späte neurologische Symptome, sogenannte „movement and neurocognitive treatment-emergent adverse events" (MNT) können Parkinson-ähnliche oder ataktische Bewegungsstörungen beinhalten. Es können jedoch auch kognitive Einschränkungen und Persönlichkeitsveränderungen auftreten. Die Inzidenz dieser MNT lag in der CARTITUDE-1-Studie bei 5,2 % und betraf somit fünf von 97 Patienten. Die mediane Zeit bis zum Auftreten der Symptome betrug 27 Tage. Zudem sind Hirnnervenlähmungen und periphere Neuropathien als seltene Nebenwirkungen nach Cilta-cel beschrieben worden [7].

Zu den Risikofaktoren für das Auftreten später Neurotoxizitäten zählen eine hohe Myelomlast, ein vorangeganges CRS vom Grad ≥ 2 beziehungsweise ein vorangegangenes ICANS sowie eine schnelle CAR-T-Zell-Expansion und -Persistenz.

Da therapeutische Strategien zur Behandlung von MNT wie Steroide, Cyclophosphamid, intrathekale Chemotherapie, Anakinra, Dasatinib oder Dopaminagonisten nicht sehr effektiv sind, spielen Prävention und Symptom-Monitoring zur frühen Diagnosestellung eine wichtige Rolle [15].

Tab. 2 Erfassung und Einteilung eines ICANS(immuneffektorzellassoziiertes Neurotoxizitätssyndrom)-Ereignisses mittels des Immuneffektorzell-assoziierten Enzephalopathie(ICE)-Scores (nach [12]).

Kategorie	Aufgabe	Punkte
Orientieren	Jahr	1
	Monat	1
	Stadt	1
	Krankenhaus	1
Benennen	Gegenstand 1	1
	Gegenstand 2	1
	Gegenstand 3	1
Schreiben	Schreiben eines Standardsatzes	1
Konzentrieren	Rückwärtszählen von 100 auf 10 in 10er-Schritten	1
Befolgen	Durchführen einer Geste (z. B. zwei Finger zeigen, Augen schließen, Zunge herausstrecken)	1
ICE-Score gesamt		max. 10

Tab. 3 Schweregradeinteilung des immuneffektorzellassoziierten Neurotoxizitätssyndroms (ICANS) (nach [2]).

Schweregrad ICANS	Symptome	Management
Grad 1	Spontan erweckbar, Fatigue, 7 bis 9 Punkte im ICE-Score*	• Supportive Maßnahmen • Infusionstherapie • Neurologische Untersuchung • Elektroenzephalografie • Kraniale Magnetresonanztomografie • Krampfprophylaxe erwägen
Grad 2	Delir/Somnolenz, auf Ansprache erweckbar, 3 bis 6 Punkte im ICE-Score*	• Wie bei Grad 1 • Verlegung auf Intensivstation erwägen • Krampfprophylaxe • Evtl. Liquorpunktion, Dexamethason 10 mg
Grad 3	Auf Schmerzreiz erweckbar, unterbrechbarer Krampfanfall, 0 bis 2 Punkte im ICE-Score*	• Wie bei Grad 2 • Verlegung auf Intensivstation • Dexamethason 10 mg alle sechs Stunden
Grad 4	Komatös, Hirnödem, anhaltende Krampfanfälle > 5 min, Muskelschwäche, 0 Punkte im ICE-Score*	• Wie bei Grad 3 • Hochdosierte Steroide (Methylprednisolon) • Ggf. Hirnödemtherapie

ICE = immuneffektorzellassoziierte Enzephalopathie
** Erfassung und Einteilung des ICE-Scores in Tab. 1*

Immunvermittelte Zytopenien

Zytopenien sind eine relativ häufige Nebenwirkung von CAR-T-Zell-Therapien und – etwas geringer ausgeprägt – unter der Gabe von bispezifischen Antikörpern. Bei allen Patienten, die Cilta-cel im Rahmen der CARTITUDE-1-Studie erhielten, wurden hämatologische Nebenwirkungen beschrieben. Die Rate an Grad-3/4-Neutropenien lag bei 95 %,

während 68 % der Patienten eine Grad-3/4-Anämie entwickelten sowie 60 % eine Grad-3/4-Thrombopenie [7].

Auch bei den Betroffenen, die in der MajesTEC-1-Studie mit Teclistamab behandelt wurden, traten hämatologische Nebenwirkungen auf. Bei 64,2 % der Behandelten wurde eine Grad-3/4-Neutropenie festgestellt, bei 37 % trat eine Grad-3/4-Anämie auf und bei 21,2 % eine Grad-3/4-Thrombopenie [8].

Die Konsensusempfehlung der European Society of Hematology (EHA) und der European Society for Blood and Marrow Transplantation (EBMT) unterscheidet zwischen einer frühen ICAHT, die innerhalb von 30 Tagen nach CAR-T-Zell-Infusion auftritt, und einer späten ICAHT mehr als 30 Tage nach der CAR-T-Zell-Therapie. Da die Neutropenie die größte Rolle spielt, richtet sich die Einteilung nach der Tiefe und – bei der frühen ICAHT – nach der Dauer der Neutropenie [16].

Nach einer CAR-T-Zell-Therapie tritt meist in der ersten postinfusionalen Woche ein passagerer Leukozytennadir ein, der auf die Lymphodepletion zurückzuführen ist. Die Mehrheit der Patienten mit ICAHT entwickeln dann oft Wochen später einen weiteren Nadir, während einige wenige Betroffene einen aplastischen Phänotyp mit geringem Ansprechen auf Wachstumsfaktoren aufweisen [17].

Der CAR-HEMATOTOX-Score wurde initial für Patienten mit einem diffusen großzelligen B-Zell-Lymphom (DLBCL) entwickelt. Dieser findet aber auch bei MM-Patienten Anwendung. Mithilfe des Scores kann das Risiko des Auftretens einer ICAHT kalkuliert werden. In den Score fließen folgende Laborwerte vor Beginn der Lymphodepletion ein:

- Thrombozyten,
- Neutrophile,
- Hämoglobin,
- C-reaktives Protein (CRP) und
- Ferritin.

Die Knochenmarkreserve, die sich aus dem CAR-HEMATOTOX-Score ergibt, sowie der prätherapeutische Inflammationsstatus bestimmen das Risiko einer verzögerten Blutbildrekonstitution, wobei in einer retrospektiven Multicenterstudie das progressionsfreie Überleben in der Hochrisikogruppe kürzer war als in der Niedrigrisikogruppe [18].

Bei einem späten ICAHT sollten eine persistierende Knochenmarkinfiltration, virale Infektionen und Sekundärmalignome ausgeschlossen werden. Die Therapie erfolgt mittels Wachstumsfaktoren und gegebenenfalls einem Stammzell-Boost, sofern ein Stammzellpräparat vorhanden ist [19].

Zur Vermeidung einer transfusionsassoziierten Graft-versus-Host-Reaktion bei behandelten Personen sollten Blutprodukte nach der EHA/EBMT-Konsensus-Empfehlung ab sieben Tage vor der Lymphozytenapherese bis mindestens 90 Tage nach der CAR-T-Zell-Therapie bestrahlt werden [18].

Hyperinflammationssyndrom

Ein selteneres Hyperinflammationssyndrom, das unter einer CAR-T-Zell-Therapie auftreten kann, ist das IEC-HS. Aufgrund der Überaktivität von zytotoxischen T-Zellen, von natürlichen Killerzellen und von Makrophagen werden im Übermaß Zytokine freigesetzt; lymphohistiozytäre Infiltrate führen bis zum immunvermittelten Multi-Organ-Versagen [20].

CAR-HEMATOTOX-Score
Die Berechnung des CAR-HEMATOTOX-Scores kann über folgende Webseite erfolgen:
https://www.german-lymphoma-alliance.de/Scores.html

Ein IEC-HS kann in zeitlichem Zusammenhang mit einem abklingenden CRS oder kurz danach auftreten, selten kann es auch mehrere Wochen nach einem überstandenen CRS zu diesem Symptom kommen. Bei CAR-T-Zell-Behandelten mit Fieber, Zytopenien, erhöhten Inflammationsmarkern und vor allem sehr hohen Ferritin-Leveln (> 3.000 ng/mL) sollte an ein IEC-HS gedacht werden [21]. Die IEC-HS-Diagnosekriterien lauten [22]:

- erhöhtes Ferritin (> 2-mal „upper limit of normal“ [ULN] oder Ausgangswert zum Zeitpunkt der CAR-T-Zell-Infusion) und/oder rasch ansteigendes Ferritin,
- Auftreten nach abgeklungenem CRS oder progrediente Inflammation nach initialem Ansprechen auf CRS-gerichtete Therapie,
- Transaminasenerhöhung (> 5-mal ULN bei normalem Ausgangswert beziehungsweise > 5-mal Ausgangswert bei abnormalem Ausgangswert),
- Hypofibrinogenämie (< 150 mg/dL oder unter Untergrenze („lower limit of normal“; LLN),
- Hämophagozytose im Knochenmark oder in anderem Gewebe,
- Zytopenie.

Neben einer Infektfokussuche – inklusive einer Testung auf die Infektion mit dem Epstein-Barr-Virus und anderen Viren – wird eine Therapie mit Steroiden und Tocilizumab zur Abschwä-

chung der Zytokinfreisetzung eingeleitet, wobei ein Großteil der Patienten diese Medikation bereits im Vorfeld erhalten hat. Bei unzureichendem Effekt kann der IL-1-Antagonist Anakinra eingesetzt werden [23].

Eine weitere Alternative bei refraktärem IEC-HS stellt neben dem Januskinasehemmer Ruxolitinib oder dem Topoisomerase-II-Hemmer Etoposid der monoklonale IFN-γ-Antikörper Emapalumab dar [24]. In der CARTITUDE-1-Studie ist das Auftreten eines IEC-HS nur bei einem Patienten unter Therapie mit Cilta-cel beschrieben [7].

In einer Untersuchung bei 55 Patienten an der University of California San Francisco, CA/USA, die eine BCMA-gerichtete CAR-T-Zell-Therapie erhalten hatten, ergab sich dagegen eine IEC-HS-Inzidenz von 22 % (zwölf Patienten). Risikofaktoren für das Auftreten einer IEC-HS waren eine vorangegangene Infektion, ein länger anhaltendes CRS, ein CRS vom Grad ≥ 2 und das Auftreten von Neurotoxizitäten [25].

Obwohl ein IEC-HS aufgrund des Pathomechanismus theoretisch auch unter der Behandlung mit bispezifischen Antikörpern denkbar wäre, wurde dieses Syndrom bei MM-Patienten noch nicht im Zusammenhang mit BCMA- oder GPRC5D-gerichteten bispezifischen Antikörpern beschrieben [25].

Immuneffektorzellassoziierte Kolitis

Eine seltene Spättoxizität nach einer BCMA-gerichteten CAR-T-Zell-Therapie ist die immuneffektorzellassoziierte Kolitis (IE-Kolitis). Eine Analyse von 27 Fällen aus sieben US-Kliniken ergab, dass die Diarrhöen im Median 82 Tage nach einer Therapie mit Cilta-cel auftraten. Dabei war in 70,4 % der Fälle das Kolon betroffen und in 40,7 % der Dünndarm [26].

In einer weiteren retrospektiven Auswertung von 14 IE-Colitis-Fällen aus elf US-Zentren bestätigte sich das mediane Auftreten mehrere Wochen nach der CAR-T-Zell-Therapie, im Median nach 92,5 Tagen. Die Inzidenz wurde mit 1,2 % errechnet. Bioptisch konnten entzündliche Infiltrate mit Ulzerationen im Kolon sowie intraepitheliale Lymphozyten und atrophe Zotten im Duodenum nachgewiesen werden.

Nach Ausschluss einer infektiösen Genese wurde die Therapie mit Steroiden, Infliximab oder Vedolizumab durchgeführt. Nach einer Nachbeobachtungszeit von 187 Tagen hatten die Diarrhöen bei vier von 14 Patienten sistiert, während fünf Behandelte weiter an Diarrhöen litten und fünf verstorben waren, entweder infolge einer Darmperforation oder infolge einer Sepsis [27].

Bei einer steroidrefraktären IE-Kolitis kann Ruxolitinib ein wirksamer Ansatz sein [28].

Haut-, Nagel- und Schleimhauttoxizität unter Talquetamab

GPRC5D, das Target des bispezifischen Antikörpers Talquetamab sowie des in Entwicklung befindlichen CAR-T-Zell-Produkts Arlocabtagen-Autoleucel (Arlo-cel) wird nicht nur auf Myelomzellen exprimiert, sondern auch in Keratinozyten, Haarfollikeln und den Papillae filiformes der Zunge, die keine Geschmacksknospen enthalten.

Neben der Hauttoxizität, die sich als Exanthem bis zur Exfoliation äußern kann, ist Dysgeusie eine häufige Nebenwirkung, deren Ätiologie noch unklar ist.

Des Weiteren treten Mundtrockenheit, Dysphagie mit Gewichtsverlust und Nageldystrophien auf.

Fazit für die Praxis und Ausblick

- Mit der CAR(Chimärer Antigenrezeptor)-T-Zell-Therapie und den bispezifischen Antikörpern stehen für Patienten mit einem refraktären oder rezidivierten multiplen Myelom hochwirksame Therapien zur Verfügung.
- Voraussetzung für eine bestmögliche individuelle Therapieentscheidung ist neben der Berücksichtigung der Effektivitätsdaten auch ein genaues Verständnis des Spektrums an immunvermittelten Nebenwirkungen.
- Die immunvermittelten Nebenwirkungen können sowohl in der Akut- als auch in der Spätphase auftreten.
- Zu den bedeutsamen immunvermittelten Nebenwirkungen gehören das Zytokinfreisetzungssyndrom, das immuneffektorzellassoziierte Neurotoxizitätssyndrom, immunvermittelte Zytopenien, lang anhaltende Hypogammaglobulinämien und das immuneffektorzellassoziierte hämophagozytisch lymphohistiozytoseähnliche Syndrom.
- Eine seltene Spättoxizität der auf das B-Zell-Reifungsantigen gerichteten CAR-T-Zell-Therapie ist die immuneffektorzellassoziierte Kolitis.
- Gegen das G-Protein-gekoppelte Rezeptor Familie C Gruppe 5 Mitglied D (GPRC5D) gerichtete Immuntherapien können eine Haut-, Nagel- und Schleimhauttoxizität nach sich ziehen.

Mehr zum multiplen Myelom

Möchten Sie noch mehr zum multiplen Myelom erfahren? Zum einen können Sie sich zur antiresorptiven Therapie beim multiplen Myelom mit Knochenbeteiligung in dieser Ausgabe informieren. Lesen Sie dafür ab **S. 178** eine Übersicht zur Therapie mit Bisphosphonaten beziehungsweise RANKL-Inhibitoren. Zum anderen bietet das Schwerpunktheft „Multiples Myelom" von *Trillium Krebsmedizin* einen umfassenden Überblick zu diesem wichtigen Thema mit mehreren Beiträgen. Sie finden diese online unter: https://www.trillium.de/zeitschriften/trillium-krebsmedizin/2025/tk-heft-5/2025-multiples-myelom.html

Obwohl diese Nebenwirkungen meist nicht vital bedrohlich sind, führen sie doch häufig zu gravierenden Einschränkungen der Lebensqualität.

Das Management der Haut-, Nagel- und Schleimhauttoxizitäten unter Talquetamab umfasst eine prophylaktische Hautpflege, Mundspülungen und Speichelersatz sowie eine hochkalorische Ernährung.

Bei höhergradigen Nebenwirkungen können die Therapieintervalle von Talquatamab verlängert oder die Dosis reduziert werden, sobald eine Remission erreicht ist [29].

Literatur

1. Morris EC et al. Cytokine release syndrome and associated neurotoxicity in cancer immunotherapy. Nat Rev Immunol. 2022;22(2):85-96. https://doi.org/10.1038/s41577-021-00547-6.

2. Borrega JG et al. In the eye of the storm: immune-mediated toxicities associated with CAR-T cell therapy. Hemasphere. 2019;3(2):e191. https://doi.org/10.1097/HS9.0000000000000191.

3. Teachey DT et al. Cytokine release syndrome after blinatumomab treatment related to abnormal macrophage activation and ameliorated with cytokine-directed therapy. Blood 2013;121(26):5154-57. https://doi.org/10.1182/blood-2013-02-485623.

4. Ludwig H et al. Prevention and management of adverse events during treatment with bispecific antibodies and CAR T cells in multiple myeloma: a consensus report of the European Myeloma Network. Lancet Oncol. 2023;24:e255-69. https://doi.org/10.1016/S1470-2045(23)00159-6.

5. van de Donk NWCJ et al. Longer-term follow-up of patients (pts) receiving prophylactic tocilizumab (toci) for the reduction of cytokine release syndrome (CRS) in the phase 1/2 MajesTEC-1 study of teclistamab in relapsed/refractory multiple myeloma (RRMM). J Clin Oncol. 2024;42(suppl 16):Abstr 7517. https://doi.org/10.1200/JCO.2024.42.16_suppl.7517.

6. Rifkin RM et al. OPTec: A phase 2 study to evaluate outpatient (OP) step-up administration of teclistamab (Tec), a BCMA-targeting bispecific antibody, in patients (pts) with relapsed/refractory multiple myeloma (RRMM). J Clin Oncol. 2024;42:Abstr 7528. https://doi.org/10.1200/JCO.2024.42.16_suppl.7528.

7. Berdeja JG et al. Ciltacabtagene autoleucel, a B-cell maturation antigen-directed chimeric antigen receptor T-cell therapy in patients with relapsed or refractory multiple myeloma (CARTITUDE-1): a phase 1b/2 open-label study. Lancet. 2021;398(10297):314-24. https://doi.org/10.1016/S0140-6736(21)00933-8.

8. Moreau P et al. Teclistamab in relapsed or refractory multiple myeloma. N Engl J Med. 2022;387(6):495-505. https://doi.org/10.1056/NEJMoa2203478.

9. Chari A et al. Talquetamab, a T-cell-redirecting GPRC5D bispecific antibody for multiple myeloma. N Engl J Med. 2022;387(24):2232-44. https://doi.org/10.1056/NEJMoa2204591.

10. Sterner RC, Sterner RM. Immune effector cell associated neurotoxicity syndrome in chimeric antigen receptor-T cell therapy. Front Immunol. 2022;13:879608. https//doi.org/10.3389/fimmu.2022.879608.

11. Karschnia P et al. Clinical presentation, management, and biomarkers of neurotoxicity after adoptive immunotherapy with CAR T cells. Blood. 2019;133(20):2212-21. https://doi.org/10.1182/blood-2018-12-893396.

12. Rees JH. Management of immune effector cell-associated neurotoxicity syndrome (ICANS). In: Kröger N et al. (Hrsg.) The EBMT/EHA CAR-T cell handbook. Cham, Schweiz: Springer; 2022: S. 142.

13. Lesokhin AM et al. Elranatamab in relapsed or refractory multiple myeloma: phase 2 MagnetisMM-3 trial results. Nat Med. 2023;29(9):2259-67. https://doi.org/10.1038/s41591-023-02528-9.

14. Touzeau C et al. Pivotal phase 2 MONUMENTAL-1 results of talquetamab (TAL), a GPRC5DXCD3 bispecific antibody (BSAB), for relapsed/refractory multiple myeloma (RRMM). Hemasphere. 2023;7(Suppl): Abstr S191. https://doi.org/10.1097/01.HS9.0000967676.59550.94.

15. Cohen et al. Incidence and management of CAR-T neurotoxicity in patients with multiple myeloma treated with ciltacabtagene autoleucel in CARTITUDE studies. Blood Cancer J. 2022;12(2):32. https://doi.org/10.1038/s41408-022-00629-1.

16. Rejeski K et al. Immune effector cell-associated hematotoxicity: EHA/EBMT consensus grading and best practice recommendations. Blood. 2023;142(10):865-77. https://doi.org/10.1182/blood.2023020578.

17. Rejeski K et al. CAR-HEMATOTOX. Blood. 2021;138(24):2499-513. https://doi.org/10.1182/blood.2020010543.

18. Rejeski K et al. The CAR-hematotox score as a prognostic model of toxicity and response in patients receiving BCMA-directed CAR-T for relapsed/refractory multiple myeloma. Blood. 2022;140(suppl 1):7506-8. https://doi.org/10.1182/blood-2022-165266.

19. Jain T et al. How I treat cytopenias after CAR T-cell therapy. Blood. 2023;141(20):2460-69. https://doi.org/10.1182/blood.2022017415.

20. Sandler RD et al. Diagnosis and management of secondary HLH/MAS following HSCT and CAR-T cell therapy in adults: a review of the literature and a survey of practice within EBMT centres on behalf of the Autoimmune Diseases Working Party (ADWP) and Transplant Complications Working Party (TCWP). Front Immunol. 2020;11:524. https://doi.org/10.3389/fimmu.2020.00524.

21. Henter J-I et al. HLH-2004: diagnostic and therapeutic guidelines for hemophagocytic lymphohistiocytosis. Pediatr Blood Cancer. 2007;48(2):124–31. https://doi.org/10.1002/pbc.21039.

22. Hines MR et al. Immune effector cell-associated hemophagocytic lymphohistiocytosis-like syndrome. Transplant Cell Ther. 2023;29(7):438.e1-e16. https://doi.org/10.1016/j.jtct.2023.03.006.

23. Kennedy VE et al. Macrophage activation syndrome-like (MAS-L) manifestations following BCMA-directed CAR T cells in multiple myeloma. Blood Adv 2021;5(23):5344-8. https://doi.org/10.1182/bloodadvances.2021005020.

24. Lee JC et al. Immune effector cell-associated hemophagocytic lymphohistiocytosis-like syndrome (IEC-HS), Hematol Oncol Clin North Am. 2025;39(3):617-43. https://doi.org/10.1016/j.hoc.2025.02.005.

25. Rodriguez-Otero P et al. International Myeloma Working Group immunotherapy committee consensus guidelines and recommendations for optimal use of T-cell-engaging bispecific antibodies in multiple myeloma. Lancet Oncol. 2024;25(5):e205-16. https://doi.org/10.1016/S1470-2045(24)00043-3.

26. Mikkilineni L et al. Immune-effector cell-associated enteritis/colitis (IEC-EC) after ciltacabtagene autoleucel (cilta-cel) in multiple myeloma (MM): updated clinicopathologic data and management. Transplant Cell Ther. 2026;32:417-8. https://doi.org/10.1016/j.jtct.2025.12.598.

27. Fortuna GG et al. Immune effector cell-associated enterocolitis following chimeric antigen receptor T-cell therapy in multiple myeloma. Blood Cancer J. 2024;14(1):180. https://doi.org/10.1038/s41408-024-01167-8.

28. Blumenberg V et al. Ruxolitinib for refractory immune effector cell enterocolitis following ciltacabtagene autoleucel CAR T-cell therapy for multiple myeloma. Blood. 2025;146(suppl 1):2392. https://doi.org/10.1182/blood-2025-2392

29. Chari A et al. Clinical management of patients with relapsed/refractory multiple myeloma treated with talquetamab. Clin Lymphoma Myeloma Leuk. 2024;24:665-693.e14. https://doi.org/10.1016/j.clml.2024.05.003.



© TUM-Klinikum rechts der Isar

Dr. med. Marion Högner
TUM-Klinikum rechts der Isar
Oberärztin
3. Medizinische Klinik
Ismaninger Straße 15
81675 München
marion.hoegner@mri.tum.de

Interessenkonflikte

Die Autorin erklärt, dass sie sich bei der Erstellung des Beitrags von keinen wirtschaftlichen Interessen leiten ließ. Die inhaltliche Qualität des Beitrags wurde von zwei unabhängigen Gutachtern geprüft.